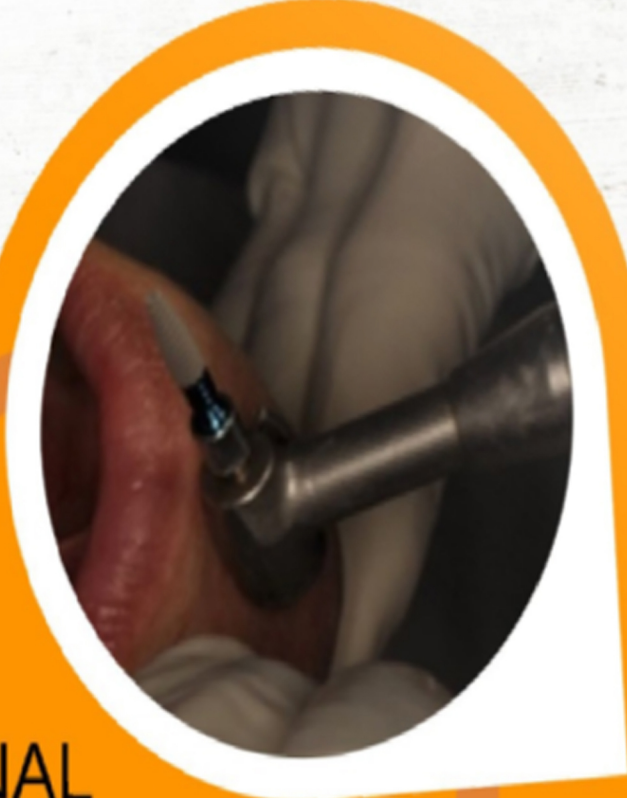



**JURNAL  
KEDOKTERAN GIGI  
TERPADU**

ISSN : 2716-0718

ISSN-E : 2685-6867

Website : <https://e-journal.trisakti.ac.id/index.php/jkgt>



## Editorial Team

---

### Editor in Chief

- *drg. Carolina Damayanti Marpaung, SpPros., Ph.D* Mail (mail to:)  
Departemen Prostodonsia, Fakultas Kedokteran Gigi, Universitas Trisakti, Indonesia

### Board of Editor

- *drg. Yenny Pragustine, SpPros.*  
Departemen Prostodonsia, Fakultas Kedokteran Gigi, Universitas Triakti, Indonesia
- *drg. Enrita Dian Rahmadini, Sp.KGA*  
Departemen Ilmu Kedokteran Gigi Anak, Fakultas Kedokteran Gigi, Universitas Trisakti, Jakarta, Indonesia
- *drg. Tri Putriany Agustin, Sp.KGA*  
Departemen Ilmu Kedokteran Gigi Anak, Fakultas Kedokteran Gigi, Universitas Trisakti, Jakarta, Indonesia
- *drg. Arianne Dwimega, Sp.KGA*  
Departemen Ilmu Kedokteran Gigi Anak, Fakultas Kedokteran Gigi, Universitas Trisakti, Jakarta, Indonesia
- *drg. Goalbertus, MM., MKM*  
Departemen Ilmu Kesehatan Gigi Masyarakat dan Pencegahan, Fakultas Kedokteran Gigi, Universitas Trisakti, Jakarta, Indonesia
- *drg. Christiana Rialine Titaley, MIPH., Ph.D*  
Departemen Ilmu Kesehatan Masyarakat, Fakultas Kedokteran, Universitas Pattimura, Maluku, Indonesia
- *drg. Steffano Aditya Handoko, MPH., Sp.Pros*  
Departemen Prostodonsia, Program Studi Sarjana Kedokteran Gigi dan Profesi Dokter Gigi (PSSKGPDG), Fakultas Kedokteran, Universitas Udayana, Bali, Indonesia
- *drg. Marthin Maha, Sp.Ort*  
Departemen Ortodonsia, RSGM Gusti Hasan, Kalimantan Selatan, Indonesia



Home (<https://e-journal.trisakti.ac.id/index.php/jkgt/index>)  
/ Archives (<https://e-journal.trisakti.ac.id/index.php/jkgt/issue/archive>)  
/ Vol. 6 No. 2 (2024): Jurnal Kedokteran Gigi Terpadu

**Published:** 2025-02-01

Articles

### Perawatan Implan Gigi pada Kasus Kehilangan Satu Gigi Posterior secara Subcrestal (<https://e-journal.trisakti.ac.id/index.php/jkgt/article/view/22355>)

Alexander Raphael, Yessy Ariesanti

1-5

[Download PDF \(https://e-journal.trisakti.ac.id/index.php/jkgt/article/view/22355/12450\)](https://e-journal.trisakti.ac.id/index.php/jkgt/article/view/22355/12450)



Abstract: 2 |  PDF downloads:4

### Faktor berhubungan dengan karies pada pasien asd usia 6-12 tahun (<https://e-journal.trisakti.ac.id/index.php/jkgt/article/view/22356>)

Felicia Kaylila Nathalie, Arianne Dwimega

6-9

[Download PDF \(https://e-journal.trisakti.ac.id/index.php/jkgt/article/view/22356/12453\)](https://e-journal.trisakti.ac.id/index.php/jkgt/article/view/22356/12453)



Abstract: 0 |  PDF downloads:0

### Perawatan Periodontal pada Kehamilan (<https://e-journal.trisakti.ac.id/index.php/jkgt/article/view/22358>)

Vidya Nursolihati

10-12

[Download PDF \(https://e-journal.trisakti.ac.id/index.php/jkgt/article/view/22358/12449\)](https://e-journal.trisakti.ac.id/index.php/jkgt/article/view/22358/12449)



Abstract: 0 |  PDF downloads:0

### Dampak kelahiran prematur dan berat badan lahir rendah Terhadap risiko early childhood caries (ECC) (<https://e-journal.trisakti.ac.id/index.php/jkgt/article/view/22359>)

Febby Putri Maharan, Tri Putriany Agustin, Loes D. Sjahrudin

13-16

[Download PDF \(https://e-journal.trisakti.ac.id/index.php/jkgt/article/view/22359/12451\)](https://e-journal.trisakti.ac.id/index.php/jkgt/article/view/22359/12451)



Abstract: 0 |  PDF downloads:0

## Karakterisasi Bone Graft dengan X-Ray Diffraction (<https://e-journal.trisakti.ac.id/index.php/jkgt/article/view/22360>)

Firda Amalia, Florencia  
17-18

[Download PDF \(https://e-journal.trisakti.ac.id/index.php/jkgt/article/view/22360/12452\)](https://e-journal.trisakti.ac.id/index.php/jkgt/article/view/22360/12452)



Abstract: 0 |



PDF downloads:0

## Tindakan Menjaga Kebersihan Rongga Mulut Mahasiswa Kedokteran Gigi Tingkat Akhir (<https://e-journal.trisakti.ac.id/index.php/jkgt/article/view/22364>)

Felicia Fransisca Maggie Christi Wistarini, Albert  
20-23

[Download PDF \(https://e-journal.trisakti.ac.id/index.php/jkgt/article/view/22364/12454\)](https://e-journal.trisakti.ac.id/index.php/jkgt/article/view/22364/12454)



Abstract: 0 |



PDF downloads:0

## Penilaian maturasi skeletal menggunakan radiograf Vertebra servikal dan pergelangan tangan (<https://e-journal.trisakti.ac.id/index.php/jkgt/article/view/22365>)

Michelle, Joko Kusnoto  
24-29

[Download PDF \(https://e-journal.trisakti.ac.id/index.php/jkgt/article/view/22365/12455\)](https://e-journal.trisakti.ac.id/index.php/jkgt/article/view/22365/12455)



Abstract: 0 |



PDF downloads:0

### SUBMISSION

[Author Guidelines \(/index.php/jkgt/about/submissions#onlineSubmissions\)](/index.php/jkgt/about/submissions#onlineSubmissions)

[Privacy Statement \(https://e-journal.trisakti.ac.id/index.php/jkgt/PrivacyStatement\)](https://e-journal.trisakti.ac.id/index.php/jkgt/PrivacyStatement)

### POLICIES

[Focus and Scope \(https://e-journal.trisakti.ac.id/index.php/jkgt/FocusandScope\)](https://e-journal.trisakti.ac.id/index.php/jkgt/FocusandScope)

[Section Policies \(https://e-journal.trisakti.ac.id/index.php/jkgt/sectionpolicies\)](https://e-journal.trisakti.ac.id/index.php/jkgt/sectionpolicies)

[Peer Review Process \(https://e-journal.trisakti.ac.id/index.php/jkgt/peerreview\)](https://e-journal.trisakti.ac.id/index.php/jkgt/peerreview)

[Open Access Policy \(https://e-journal.trisakti.ac.id/index.php/jkgt/OpenAccessPolicy\)](https://e-journal.trisakti.ac.id/index.php/jkgt/OpenAccessPolicy)

[Public Ethics \(https://e-journal.trisakti.ac.id/index.php/jkgt/PublicEthics\)](https://e-journal.trisakti.ac.id/index.php/jkgt/PublicEthics)

## Penilaian maturasi skeletal menggunakan radiograf Vertebra servikal dan pergelangan tangan

Michelle<sup>1</sup>, Joko Kusnoto<sup>2</sup>

<sup>1</sup>Program Studi Magister Ilmu Kedokteran Gigi, Fakultas Kedokteran Gigi, Universitas Trisakti, Jakarta, Indonesia

<sup>2</sup>Departemen Ortodonti, Fakultas Kedokteran Gigi, Universitas Trisakti, Jakarta, Indonesia

E-mail: joko.k@trisakti.ac.id

### ABSTRACT

**Introduction:** Determining skeletal maturity is crucial in determining orthodontic treatment planning and treatment timing. The timing of orthodontic treatment is influenced by the patient's maturation stage, but each person develops at a different rate. Biological age, which considers body growth, is more accurate measure than chronological age. Radiograph of the cervical vertebrae and wrist bones can be used to assess maturity. **Objective:** This review aims to investigate the assessment of skeletal maturity using cervical vertebrae (CVMS) and hand-wrist (HWM) radiographs. **Discussion:** CVMS and HWM are two common methods for assessing skeletal maturity. CVMS utilizes lateral cephalometric radiographs, while HWM employs hand-wrist radiographs. Both methods offer advantages, such as simplicity and correlation with other maturity indicators. However, each method also has limitations, including subjectivity and radiation exposure. **Conclusion:** CVMS and HWM methods are valuable tools for assessing skeletal maturity in orthodontics. Dentists should carefully consider the advantages and disadvantages of each method when required to do growth assessment.

**Keywords:** Cephalometric, cervical vertebrae, hand wrist radiograph, skeletal maturation

### PENDAHULUAN

Penentuan tingkat perkembangan dan pertumbuhan individu sangat berpengaruh dalam penentuan diagnosis, prognosis, serta rencana perawatan ortodonti.<sup>1</sup> Salah satu hal yang mempengaruhi keberhasilan dari perawatan ortodonti adalah penentuan waktu intervensi dalam memulai suatu perawatan. Usia kronologis pasien adalah salah satu faktor yang dapat dijadikan acuan dalam menentukan waktu dimulainya, namun terkadang setiap individu memiliki variasi dalam tahapan perkembangan maturasinya.<sup>2</sup> Usia kronologis merupakan usia kelahiran dari suatu individu dan variasi tingkat maturitas melalui usia kronologis dapat dilihat saat individu mengalami pubertas. Usia kronologis tidak dapat dipertimbangkan sebagai indikator yang akurat untuk digunakan dalam mengevaluasi tingkat maturitas dari suatu individu.

Derajat maturasi suatu individu juga dapat ditentukan berdasarkan usia biologis. Usia biologis merupakan usia dimana bagian tubuh berkembang sesuai dengan laju pertumbuhan tiap individu. Usia biologis dapat dilihat melalui morfologi, pubertas, skeletal, dan kondisi gigi dari suatu individu.<sup>3-5</sup> Salah satu bagian dalam tubuh yang dapat digunakan untuk menilai tingkat maturitas adalah tulang vertebra. Analisis tulang vertebra servikal dapat dilakukan pada sefalogram lateral yang merupakan suatu jenis radiografi yang secara rutin untuk diagnosis ortodonti sehingga mudah untuk dilakukan.<sup>6</sup>

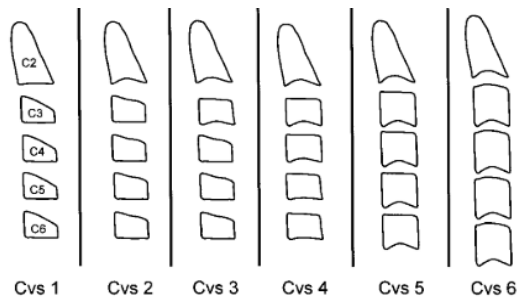
Radiografi pergelangan tangan juga dapat membantu dalam memperkirakan maturitas individu melalui tulang tangan untuk menentukan kematangan fisik suatu individu. Penilaian perkembangan tulang pada pergelangan tangan dapat dimulai dari kalsifikasi hingga penutupan lempeng epifisis terjadi sepanjang periode pertumbuhan suatu individu dari pasca kelahiran, oleh karena itu dapat menilai kematangan tulang dengan baik.<sup>5</sup> Maturitas pada tulang dapat membantu dokter gigi dalam merencanakan perawatan ortodonti. Tujuan tinjauan pustaka ini ialah untuk mengetahui penilaian tingkat maturasi dengan menggunakan gambaran radiografi skeletal vertebra dan pergelangan tangan.

### TINJAUAN PUSTAKA

Dalam perawatan ortodonti terdapat dua metode penilaian maturasi yang sering digunakan yaitu metode Cervical Vertebrae Maturation (CVM) yang diperkenalkan oleh Baccetti et al. dan metode Hand Wrist Maturation (HWM) yang dikembangkan oleh Fishman.<sup>4</sup>

Penilaian maturasi dengan Cervical Vertebrae Maturation (CVM) sering menjadi pilihan karena dapat dilakukan dengan menggunakan radiograf lateral sefalometri yang rutin digunakan dalam penentuan diagnosis ortodonti.<sup>6</sup> Metode Cervical Vertebrae Maturation Stage (CVMS) menurut Baccetti et al. menilai secara visual bentuk morfologi dan ada atau tidaknya cekungan pada bagian inferior tulang C2, C3, dan C4. Terdapat enam tahapan CVMS untuk mendeteksi puncak pertumbuhan mandibula (Gambar 1). Tahap maturasi dari CVMS yaitu<sup>4,7,8,9</sup>:

1. CVMS I menggambarkan tepi inferior korpus C2, C3, dan C4 datar. Bentuk korpus C3 dan C4 pada tahap ini berbentuk trapezoid dengan tepi superior meruncing dari posterior ke anterior.
2. CVMS II menggambarkan tepi inferior C2 dan C3 mulai terdapat cekungan. Bentuk korpus C3 dan C4 masih dalam bentuk trapezoid.
3. CVMS III menggambarkan tepi inferior C2, C3, dan C4 sudah terbentuk cekungan. Korpus C3 dan C4 berbentuk persegi panjang horizontal atau trapezoid.
4. CVMS IV menggambarkan cekungan pada tepi inferior C2, C3, dan C4 terlihat lebih jelas. Bentuk korpus C3 dan C4 yaitu persegi, korpus lainnya berbentuk persegi panjang horizontal.
5. CVMS V menggambarkan cekungan pada tepi inferior C2, C3, dan C4 makin nyata. Bentuk korpus C3 dan C4 terlihat persegi panjang vertikal.
6. CVMS VI menggambarkan C3 dan C4 berbentuk persegi panjang vertikal dengan cekungan tepi inferior yang sangat jelas.

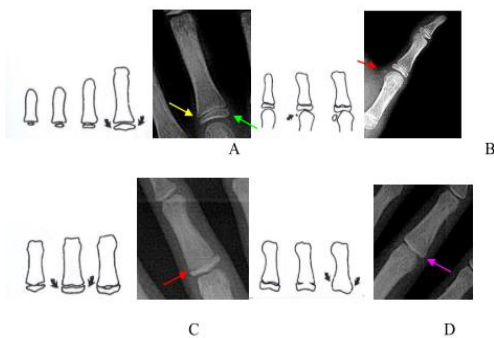


**Gambar 1.** Tahapan Cervical Vertebrae Maturation Stage menurut Baccetti et al.

Penggunaan CVMS menurut Baccetti et al. merupakan metode yang sering digunakan karena dinilai efektif dan praktis dalam mengukur estimasi pertumbuhan dan perkembangan melalui karakteristik tulang vertebra. Metode ini juga menggunakan radiografi sefalometri yang merupakan radiograf yang sering digunakan dalam diagnosis suatu perawatan ortodonti, sehingga tidak diperlukan pengambilan radiografi tambahan dan meminimalisir eksposur radiasi dari suatu individu.<sup>2</sup> Kekurangan pada metode CVMS adalah penilaian tingkat maturitas dapat berbeda tergantung individu yang melakukan interpretasi. Metode CVMS hanya memberikan informasi terkait maturitas skeletal pada daerah servikal, tidak mewakili keseluruhan sistem rangka dalam tubuh.<sup>10</sup>

Metode Hand Wrist Maturation (HWM) yang dikembangkan oleh Fishman merupakan metode yang sering digunakan untuk menilai maturitas suatu individu melalui pergelangan tangan. Beberapa lokasi yang diamati dalam metode ini adalah tulang falangeal jari ketiga, kelima, os. Adductor sesamoid dari ibu jari, dan tulang radius. Metode ini terdiri atas empat indikator tingkat maturasi dan sebelas Skeletal Maturity Indicators (SMI).<sup>10</sup> Metode Hand Wrist Maturation (HWM) menurut Fishman (Gambar 2) terdiri dari empat indikator, yaitu<sup>8,11</sup>:

1. Lebar epifisis sama dengan lebar diafisis.
2. Osifikasi dari os. Adductor sesamoid dari ibu jari.
3. Pembatasan (capping) epifisis terhadap diafisis.
4. Penyatuan (union) epifisis terhadap diafisis.

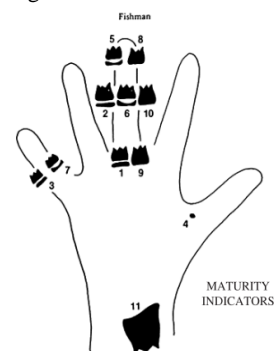


**Gambar 2.** Empat indikator metode Hand Wrist Maturation (HWM) menurut Fishman<sup>8</sup>

Sebelas tahap dari SMI pada metode Hand Wrist Maturation (HWM) menurut Fishman (Gambar 3), yaitu 8,11:

1. SMI-1 menggambarkan lebar epifisis sama dengan diafisis proksimal tulang falangeal jari ketiga.
2. SMI-2 menggambarkan lebar epifisis sama dengan diafisis medial tulang falangeal jari ketiga.
3. SMI-3 menggambarkan lebar epifisis sama dengan diafisis medial tulang falangeal jari kelima.
4. SMI-4 menggambarkan munculnya os. Adductor sesamoid dari ibu jari.
5. SMI-5 menggambarkan pembatasan epifisis terhadap diafisis distal tulang falangeal jari ketiga.
6. SMI-6 menggambarkan pembatasan epifisis terhadap diafisis medial tulang falangeal jari ketiga.
7. SMI-7 menggambarkan pembatasan epifisis terhadap diafisis medial tulang falangeal jari kelima.
8. SMI-8 menggambarkan penyatuan epifisis terhadap diafisis distal tulang falangeal jari ketiga.
9. SMI-9 menggambarkan penyatuan epifisis terhadap diafisis proksimal tulang falangeal jari ketiga.
10. SMI-10 menggambarkan penyatuan epifisis terhadap diafisis medial tulang falangeal jari ketiga.
11. SMI-11 menggambarkan penyatuan epifisis terhadap diafisis tulang radius.

Penggunaan metode maturasi pergelangan tangan dinilai memiliki korelasi yang tinggi dengan metode maturasi lainnya seperti maturasi vertebra, tinggi badan, dan pertumbuhan wajah. Metode ini merupakan metode yang mudah digunakan dalam menilai maturitas dikarenakan hanya menggunakan 11 tahap SMI dan tulang pada pergelangan tangan cenderung menunjukkan osifikasi yang konstan sesuai dengan usia individu. Selain itu, epifisis dari tulang falangeal dinilai lebih konstan dalam tahap awal osifikasi dibandingkan tulang karpal pada pergelangan tangan. Sehingga dapat menjadi salah satu indikator dalam mengukur maturitas.<sup>1</sup>



**Gambar 3.** Bagian tulang yang menjadi lokasi penentuan tahapan maturasi metode Hand Wrist Maturation (HWM) menurut Fishman<sup>8</sup>

Penilaian metode maturasi pergelangan tangan memiliki keterbatasan yaitu tulang terus-menerus mengalami perubahan selama proses maturasi sehingga radiografi pergelangan tangan tidak dapat mewakili keseluruhan maturitas dari sistem rangka. Selain itu, paparan radiasi

dari pengambilan radiografi pergelangan tangan perlu menjadi perhatian.<sup>10</sup>

## PEMBAHASAN

Dalam menentukan diagnosis dan rencana perawatan ortodonti diperlukan evaluasi maloklusi pasien, riwayat kesehatan gigi, evaluasi sosial dan perilaku, serta evaluasi pertumbuhan dari suatu individu, terutama pada pertumbuhan dento-kraniofasial.<sup>8</sup> Penentuan waktu intervensi dalam perawatan ortodonti memegang peranan penting dalam menentukan keberhasilan perawatan. Penentuan maturasi tulang menjadi pilihan yang digunakan untuk memprediksi pertumbuhan suatu individu.<sup>5</sup>

Dalam penilaian maturasi tulang terdapat dua metode yang dapat digunakan yaitu penilaian perkembangan tulang vertebra servikal dan tulang pergelangan tangan. Kedua tahap perkembangan tulang ini dapat dinilai menggunakan gambaran radiografi.<sup>4</sup> Penilaian maturitas tulang vertebra servikal menggunakan radiograf lateral sefalometri dan tulang pergelangan tangan menggunakan hand wrist radiograph.<sup>8</sup>

Dalam penilaian maturasi tulang vertebra servikal, metode yang sering digunakan adalah Cervical Vertebrae Maturation Stage (CVMS). Metode yang dikembangkan oleh Baccetti et al. ini menilai secara langsung bentuk dari tulang C2, C3, dan C4 melalui ada atau tidaknya cekungan pada bagian inferior tulang servikal.<sup>8,9</sup> Metode ini memiliki keuntungan karena memanfaatkan radiografi sefalometri dalam penilaiannya sehingga tidak perlu pengambilan radiografi tambahan sehingga minimal paparan radiasi bagi individu.<sup>2,12</sup>

Menurut Baccetti et al., penilaian maturasi tulang berhubungan dengan puncak pertumbuhan atau pubertas, yaitu sebelum pubertas kondisi tulang vertebra servikal pada CVMS 1 hingga CVMS 2, masa pubertas pada CVMS3 hingga CVMS 4, dan akhir pubertas pada CVMS 5 hingga CVMS 6.<sup>7</sup>

Penelitian Vermilion dkk. menilai perbedaan maturasi skeletal dengan metode CVMS menyatakan bahwa perkembangan wanita dimulai dengan waktu yang lebih cepat dibandingkan laki-laki.<sup>13</sup> Berbeda dengan penelitian yang dilakukan oleh Putridwita dkk. yaitu tidak terdapat hubungan antara jenis kelamin dengan tingkat maturasi skeletal pada metode CVMS. Hal ini dapat berpengaruh terhadap faktor gizi dan waktu pubertas, apabila suatu individu mengalami kekurangan gizi atau keterlambatan dalam masa pubertas maka dapat menyebabkan perkembangan skeletal menjadi lebih lambat.<sup>4,7,13</sup>

Penilaian maturasi tulang pergelangan tangan atau Hand Wrist Maturation (HWM) yang dikembangkan oleh Fishman dapat digunakan untuk menunjukkan tahapan maturitas tulang dan memprediksi pertumbuhan suatu individu.<sup>14</sup> Metode ini mudah dilakukan dan hanya menggunakan 11 tahap waktu osifikasi tulang tangan yang konstan.1 Pengambilan radiografi pergelangan tangan tambahan perlu dilakukan pada metode ini sehingga menjadi pertimbangan dalam paparan radiasi pada individu.<sup>10,12</sup>

Penilaian HWM yang dilakukan oleh Kiran dkk. menunjukkan pada usia 9 tahun dengan jenis kelamin wanita sudah termasuk ke dalam kriteria SMI-1 sedangkan laki-laki baru memulai SMI-1 pada usia 11 tahun. Hal ini menunjukkan bahwa wanita memulai masa maturitas lebih cepat dibandingkan laki-laki.<sup>12</sup> Selaras dengan penelitian yang dilakukan oleh Mardiaty dkk., masa pubertas wanita membutuhkan waktu 1,77 tahun dan masa

akhir pubertas dengan waktu 0,28 tahun lebih cepat dibandingkan laki-laki.<sup>8</sup> Studi yang dilakukan oleh Eastel dkk. menunjukkan bahwa kadar estrogen saat pubertas berhubungan dengan pergantian penanda tulang dan mempengaruhi penutupan lempeng pertumbuhan epifisis serta mengurangi aposisi periosteal dan resorpsi endosteal.<sup>8</sup>

Penelitian Kiran dkk. menunjukkan korelasi antara CVMS dan HWM dalam penilaian maturitas. Kedua metode ini dapat digunakan sebagai indikator usia skeletal dalam menilai maturitas tulang dibandingkan usia kronologis.<sup>12</sup> Selain itu, kedua metode merupakan metode yang valid untuk membedakan subjek yang belum mengalami pubertas, yang sedang mengalami pubertas, dan yang telah menyelesaikan pubertas.<sup>11</sup>

Waktu maturasi tulang berbeda setiap individu karena setiap orang memiliki pola perkembangan biologis tersendiri.<sup>4</sup> Pada penelitian yang dilakukan oleh Flores-Mir et al., terdapat beberapa hal yang menjadi pertimbangan dalam menilai maturitas tulang suatu individu yaitu jenis kelamin, ras atau etnis, sosio-ekonomi, dan faktor lingkungan.<sup>4,10</sup> Penentuan maturitas tulang juga harus digunakan bersamaan dengan evaluasi menyeluruh terhadap jaringan keras dan lunak selama proses perencanaan perawatan ortodonti serta indikator maturasi lainnya dan riwayat kesehatan gigi dan mulut dari keluarga.<sup>6</sup>

## KESIMPULAN

Metode Cervical Vertebrae Maturation Stage (CVMS) dan metode Hand Wrist Maturation (HWM) adalah dua metode umum untuk menilai maturitas tulang. Metode CVMS menggunakan radiografi sefalometri lateral, sedangkan metode HWM menggunakan radiografi pergelangan tangan. Kedua metode ini memiliki kelebihan seperti kesederhanaan dan korelasi sebagai indikator maturitas. Kedua metode ini memiliki keterbatasan yaitu subjektivitas dan paparan radiasi. Kedua metode ini dapat digunakan untuk menilai maturitas suatu individu dalam perawatan ortodonti. Dokter gigi harus mempertimbangkan kelebihan dan keterbatasan masing-masing metode ketika perlu melakukan penilaian tingkat maturasi dengan menggunakan gambaran radiografi.

## DAFTAR PUSTAKA

- Haghighat S. Comparing the correlation of determined dental age with chronological age in orthodontic patients between 2018-2022 among 5-16 year old patients. *JOJ Sci.* 2023;3(2):1-5.
- Magalhães MI, Machado V, Mascarenhas P, Botelho J, Mendes JJ, Delgado AS. Chronological age range estimation of cervical vertebral maturation using Baccetti method: a systematic review and meta-analysis. *Eur J Orthod.* 2022;44(5):548-55.
- Mishra S, Hasan F, Bhushan P, Kumar M. Biological age vs . skeletal age – A Case Report. *IJDSIR.* 2021; 4(1): 514-21.
- Putridwita AF, Sahelangi OP. Factors associated with skeletal maturation at the growth spurt period using a cervical vertebrae maturation stage. *J Indones Dent Assoc.* 2023;6(1):23-9.
- Hashim HA, Mansoor H, Mohamed MH. Assessment of skeletal age using hand-wrist radiographs following Bjork system. *J Int Soc Prevent Communit Dent* 2018;8(6):482-7.

6. McNamara JA, Franchi L. The cervical vertebral maturation method: A user's guide. *Angle Orthod.* 2018;88(2):133–43.
7. Baccetti T, Franchi L, McNamara JA. An improved version of the cervical vertebral maturation (CVM) method for the assessment of mandibular growth. *Angle Orthod.* 2002;72(4):316–23.
8. Mardiaty E, Komara I, Halim H, Maskoen AM. Determination of pubertal growth plot using hand-wrist and cervical vertebrae maturation indices, dental calcification, peak height velocity, and menarche. *Open Dent J.* 2021;15(1):228–40.
9. Alhamady AM, Ishaq RAR, Alhammadi MS, Almashraqi AA, Alhashimi N. Evaluation of an objective staging system for assessment of cervical vertebral maturation. *BMC Oral Health.* 2024;24(1):1–8.
10. Hoseini M, Zamaheni S, Bashizadeh Fakhari H, Akbari F, Chalipa J, Rahmati A. Comparative evaluation of the efficacy of hand-wrist and cervical vertebrae radiography for the determination of skeletal age. *Iran J Radiol.* 2016;13(3):e21695.
11. Mardiaty E, Soemantri ES, Halim H. Determination of the duration of various pubertal growth stages in Indonesian boys and girls using hand-wrist radiographs. *J World Fed Orthod [Internet].* 2018;7(4):146–9. Available from: <https://doi.org/10.1016/j.ejwf.2018.10.003>
12. Kiran S, Sharma VP, Tandon P. Correlative and comparative study of Fishman's skeletal maturity indicators with CVMI and chronological age in Lucknow population. *Eur J Gen Dent.* 2012;1(3):161–5.
13. Vermilion J, Lubis MM. Perbedaan maturasi skeletal ditinjau dari berat badan dan jenis kelamin pada anak usia 8-12 tahun. *J Kedokt Gigi Univ Padjadjaran.* 2021;33(1):31–7.
14. Al-Hadlaq A, Al-Qarni M, Al-Kahtani A, Al-Obaid A. Comparative study between hand-wrist method and cervical vertebral maturation method for evaluation of skeletal maturity in Saudi boys. *Pakistan Oral Dent J [Internet].* 2007;27(2):187–92. Available from: [https://fac.ksu.edu.sa/sites/default/files/Comparative\\_study\\_between\\_hand-wrist\\_method\\_and\\_cervical\\_vertebral\\_maturation\\_method\\_for\\_evaluation\\_of\\_skeletal\\_maturity\\_in\\_Saudi\\_boys-PODJ-2007\\_0.pdf](https://fac.ksu.edu.sa/sites/default/files/Comparative_study_between_hand-wrist_method_and_cervical_vertebral_maturation_method_for_evaluation_of_skeletal_maturity_in_Saudi_boys-PODJ-2007_0.pdf)

# Joko Kusnoto FKG

## Penilaian maturasi skeletal menggunakan radiograf Vertebra servikal dan pergelangan tangan

Artikel 1

---

### Document Details

Submission ID

trn:oid::3618:125740226

Submission Date

Jan 7, 2026, 10:31 AM GMT+7

Download Date

Jan 7, 2026, 10:35 AM GMT+7

File Name

Penilaian Maturasi Skeletal Menggunakan Vertebra Servikal dan Handwrist - COMPLETE.pdf

File Size

2.3 MB

8 Pages

3,141 Words

19,212 Characters

# 7% Overall Similarity

The combined total of all matches, including overlapping sources, for each database.

## Filtered from the Report




- ▶ Bibliography
- ▶ Quoted Text
- ▶ Small Matches (less than 15 words)

## Exclusions

- ▶ 4 Excluded Sources

---

## Top Sources

- 6%  Internet sources
- 1%  Publications
- 2%  Submitted works (Student Papers)

---

## Integrity Flags

0 Integrity Flags for Review

Our system's algorithms look deeply at a document for any inconsistencies that would set it apart from a normal submission. If we notice something strange, we flag it for you to review.

A Flag is not necessarily an indicator of a problem. However, we'd recommend you focus your attention there for further review.

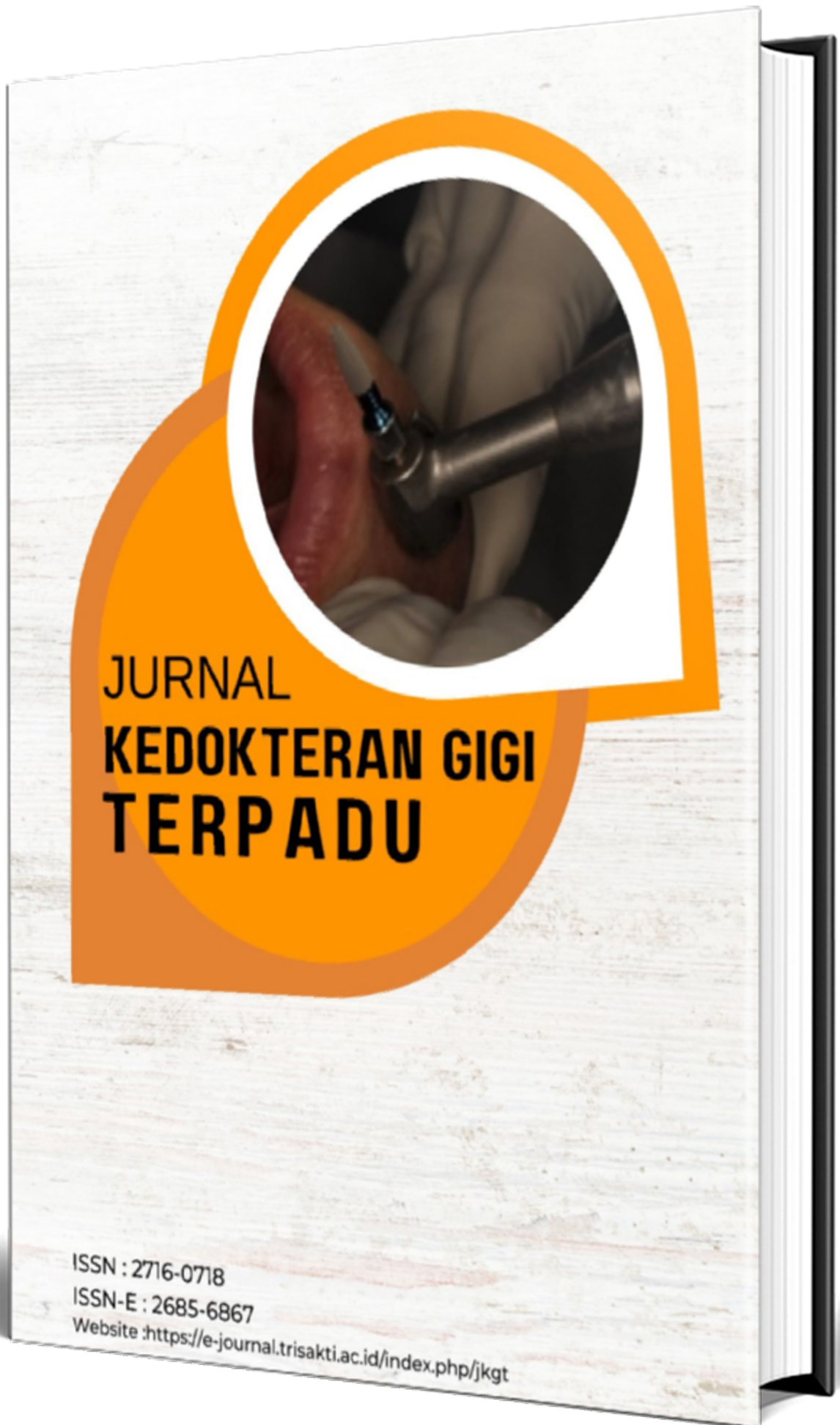## Top Sources

- 6% Internet sources
- 1% Publications
- 2% Submitted works (Student Papers)

## Top Sources

The sources with the highest number of matches within the submission. Overlapping sources will not be displayed.

1	Internet		
eprints.umk.ac.id			5%
2	Student papers		
Indonesia International Institute for Life Sciences on 2024-02-12			<1%
3	Publication		
Michelle Wilia, Mia A. Prasetya, Putri Rejeki. "Hubungan Tingkat Kecemasan deng...			<1%
4	Internet		
jurnal.unpad.ac.id			<1%





Home (<https://e-journal.trisakti.ac.id/index.php/jkgt/index>) / Editorial Team

## Editorial Team

---

### Editor in Chief

- *drg. Carolina Damayanti Marpaung, SpPros., Ph.D* Mail (mail to:)  
Departemen Prostodonsia, Fakultas Kedokteran Gigi, Universitas Trisakti, Indonesia

### Board of Editor

- *drg. Yenny Pragustine, SpPros.*  
Departemen Prostodonsia, Fakultas Kedokteran Gigi, Universitas Triakti, Indonesia
- *drg. Enrita Dian Rahmadini, Sp.KGA*  
Departemen Ilmu Kedokteran Gigi Anak, Fakultas Kedokteran Gigi, Universitas Trisakti, Jakarta, Indonesia
- *drg. Tri Putriany Agustin, Sp.KGA*  
Departemen Ilmu Kedokteran Gigi Anak, Fakultas Kedokteran Gigi, Universitas Trisakti, Jakarta, Indonesia
- *drg. Arianne Dwimega, Sp.KGA*  
Departemen Ilmu Kedokteran Gigi Anak, Fakultas Kedokteran Gigi, Universitas Trisakti, Jakarta, Indonesia
- *drg. Goalbertus, MM., MKM*  
Departemen Ilmu Kesehatan Gigi Masyarakat dan Pencegahan, Fakultas Kedokteran Gigi, Universitas Trisakti, Jakarta, Indonesia
- *drg. Christiana Rialine Titaley, MIPH., Ph.D*  
Departemen Ilmu Kesehatan Masyarakat, Fakultas Kedokteran, Universitas Pattimura, Maluku, Indonesia
- *drg. Steffano Aditya Handoko, MPH., Sp.Pros*  
Departemen Prostodonsia, Program Studi Sarjana Kedokteran Gigi dan Profesi Dokter Gigi (PSSKGPDG), Fakultas Kedokteran, Universitas Udayana, Bali, Indonesia
- *drg. Marthin Maha, Sp.Ort*  
Departemen Ortodonsia, RSGM Gusti Hasan, Kalimantan Selatan, Indonesia



1 Home (<https://e-journal.trisakti.ac.id/index.php/jkgt/index>)  
/ Archives (<https://e-journal.trisakti.ac.id/index.php/jkgt/issue/archive>)  
/ Vol. 6 No. 2 (2024): Jurnal Kedokteran Gigi Terpadu

**Published:** 2025-02-01

Articles

## Perawatan Implan Gigi pada Kasus Kehilangan Satu Gigi Posterior secara Subcrestal (<https://e-journal.trisakti.ac.id/index.php/jkgt/article/view/22355>)

Alexander Raphael, Yessy Ariesanti

1-5

1 Download PDF (<https://e-journal.trisakti.ac.id/index.php/jkgt/article/view/22355/12450>)

Abstract: 2 | PDF downloads:4

## Faktor berhubungan dengan karies pada pasien asd usia 6-12 tahun (<https://e-journal.trisakti.ac.id/index.php/jkgt/article/view/22356>)

Felicia Kaylila Nathalie, Arianne Dwimega

6-9

1 Download PDF (<https://e-journal.trisakti.ac.id/index.php/jkgt/article/view/22356/12453>)

Abstract: 0 | PDF downloads:0

## Perawatan Periodontal pada Kehamilan (<https://e-journal.trisakti.ac.id/index.php/jkgt/article/view/22358>)

Vidya Nursolihati

10-12

1 Download PDF (<https://e-journal.trisakti.ac.id/index.php/jkgt/article/view/22358/12449>)

Abstract: 0 | PDF downloads:0

## Dampak kelahiran prematur dan berat badan lahir rendah Terhadap risiko early childhood caries (ECC) (<https://e-journal.trisakti.ac.id/index.php/jkgt/article/view/22359>)

Febby Putri Maharan, Tri Putriany Agustin, Loes D. Sjahrudin

13-16

1 Download PDF (<https://e-journal.trisakti.ac.id/index.php/jkgt/article/view/22359/12451>)

Abstract: 0 | PDF downloads:0

## Karakterisasi Bone Graft dengan X-Ray Diffraction (<https://e-journal.trisakti.ac.id/index.php/jkgt/article/view/22360>)

Firda Amalia, Florencia  
17-18

1 [Download PDF \(https://e-journal.trisakti.ac.id/index.php/jkgt/article/view/22360/12452\)](https://e-journal.trisakti.ac.id/index.php/jkgt/article/view/22360/12452)



Abstract: 0 | PDF downloads:0

## Tindakan Menjaga Kebersihan Rongga Mulut Mahasiswa Kedokteran Gigi Tingkat Akhir (<https://e-journal.trisakti.ac.id/index.php/jkgt/article/view/22364>)

Felicia Fransisca Maggie Christi Wistarin, Albert  
20-23

1 [Download PDF \(https://e-journal.trisakti.ac.id/index.php/jkgt/article/view/22364/12454\)](https://e-journal.trisakti.ac.id/index.php/jkgt/article/view/22364/12454)



Abstract: 0 | PDF downloads:0

## Penilaian maturasi skeletal menggunakan radiograf Vertebra servikal dan pergelangan tangan (<https://e-journal.trisakti.ac.id/index.php/jkgt/article/view/22365>)

Michelle, Joko Kusnoto  
24-29

1 [Download PDF \(https://e-journal.trisakti.ac.id/index.php/jkgt/article/view/22365/12455\)](https://e-journal.trisakti.ac.id/index.php/jkgt/article/view/22365/12455)



Abstract: 0 | PDF downloads:0

### SUBMISSION

[Author Guidelines \(/index.php/jkgt/about/submissions#onlineSubmissions\)](/index.php/jkgt/about/submissions#onlineSubmissions)

[Privacy Statement \(https://e-journal.trisakti.ac.id/index.php/jkgt/PrivacyStatement\)](https://e-journal.trisakti.ac.id/index.php/jkgt/PrivacyStatement)

### POLICIES

[Focus and Scope \(https://e-journal.trisakti.ac.id/index.php/jkgt/FocusandScope\)](https://e-journal.trisakti.ac.id/index.php/jkgt/FocusandScope)

[Section Policies \(https://e-journal.trisakti.ac.id/index.php/jkgt/sectionpolicies\)](https://e-journal.trisakti.ac.id/index.php/jkgt/sectionpolicies)

[Peer Review Process \(https://e-journal.trisakti.ac.id/index.php/jkgt/peerreview\)](https://e-journal.trisakti.ac.id/index.php/jkgt/peerreview)

[Open Access Policy \(https://e-journal.trisakti.ac.id/index.php/jkgt/OpenAccessPolicy\)](https://e-journal.trisakti.ac.id/index.php/jkgt/OpenAccessPolicy)

[Public Ethics \(https://e-journal.trisakti.ac.id/index.php/jkgt/PublicEthics\)](https://e-journal.trisakti.ac.id/index.php/jkgt/PublicEthics)

## Penilaian maturasi skeletal menggunakan radiograf Vertebra servikal dan pergelangan tangan

Michelle<sup>1</sup>, Joko Kusnoto<sup>2</sup>

<sup>1</sup>Program Studi Magister Ilmu Kedokteran Gigi, Fakultas Kedokteran Gigi, Universitas Trisakti, Jakarta, Indonesia

<sup>2</sup>Departemen Ortodonti, Fakultas Kedokteran Gigi, Universitas Trisakti, Jakarta, Indonesia

E-mail: joko.k@trisakti.ac.id

### ABSTRACT

**Introduction:** Determining skeletal maturity is crucial in determining orthodontic treatment planning and treatment timing. The timing of orthodontic treatment is influenced by the patient's maturation stage, but each person develops at a different rate. Biological age, which considers body growth, is more accurate measure than chronological age. Radiograph of the cervical vertebrae and wrist bones can be used to assess maturity. **Objective:** This review aims to investigate the assessment of skeletal maturity using cervical vertebrae (CVMS) and hand-wrist (HWM) radiographs. **Discussion:** CVMS and HWM are two common methods for assessing skeletal maturity. CVMS utilizes lateral cephalometric radiographs, while HWM employs hand-wrist radiographs. Both methods offer advantages, such as simplicity and correlation with other maturity indicators. However, each method also has limitations, including subjectivity and radiation exposure. **Conclusion:** CVMS and HWM methods are valuable tools for assessing skeletal maturity in orthodontics. Dentists should carefully consider the advantages and disadvantages of each method when required to do growth assessment.

**Keywords:** Cephalometric, cervical vertebrae, hand wrist radiograph, skeletal maturation

### PENDAHULUAN

Penentuan tingkat perkembangan dan pertumbuhan individu sangat berpengaruh dalam penentuan diagnosis, prognosis, serta rencana perawatan ortodonti. Salah satu hal yang mempengaruhi keberhasilan dari perawatan ortodonti adalah penentuan waktu intervensi dalam memulai suatu perawatan. Usia kronologis pasien adalah salah satu faktor yang dapat dijadikan acuan dalam menentukan waktu dimulainya, namun terkadang setiap individu memiliki variasi dalam tahapan perkembangan maturasinya.<sup>2</sup> Usia kronologis merupakan usia kelahiran dari suatu individu dan variasi tingkat maturitas melalui usia kronologis dapat dilihat saat individu mengalami pubertas. Usia kronologis tidak dapat dipertimbangkan sebagai indikator yang akurat untuk digunakan dalam mengevaluasi tingkat maturitas dari suatu individu.

Derajat maturasi suatu individu juga dapat ditentukan berdasarkan usia biologis. Usia biologis merupakan usia dimana bagian tubuh berkembang sesuai dengan laju pertumbuhan tiap individu. Usia biologis dapat dilihat melalui morfologi, pubertas, skeletal, dan kondisi gigi dari suatu individu.<sup>3-5</sup> Salah satu bagian dalam tubuh yang dapat digunakan untuk menilai tingkat maturitas adalah tulang vertebra. Analisis tulang vertebra servikal dapat dilakukan pada sefalogram lateral yang merupakan suatu jenis radiografi yang secara rutin untuk diagnosis ortodonti sehingga mudah untuk dilakukan.<sup>6</sup>

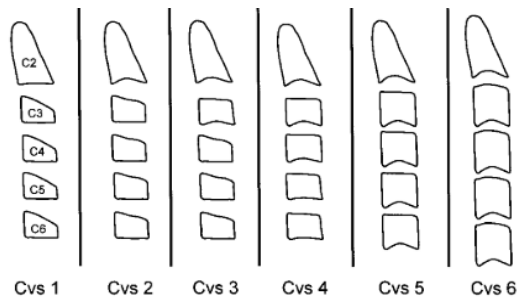
Radiografi pergelangan tangan juga dapat membantu dalam memperkirakan maturitas individu melalui tulang tangan untuk menentukan kematangan fisik suatu individu. Penilaian perkembangan tulang pada pergelangan tangan dapat dimulai dari kalsifikasi hingga penutupan lempeng epifisis terjadi sepanjang periode pertumbuhan suatu individu dari pasca kelahiran, oleh karena itu dapat menilai kematangan tulang dengan baik.<sup>5</sup> Maturitas pada tulang dapat membantu dokter gigi dalam merencanakan perawatan ortodonti. Tujuan tinjauan pustaka ini ialah untuk mengetahui penilaian tingkat maturasi dengan menggunakan gambaran radiografi skeletal vertebra dan pergelangan tangan.

### TINJAUAN PUSTAKA

Dalam perawatan ortodonti terdapat dua metode penilaian maturasi yang sering digunakan yaitu metode Cervical Vertebrae Maturation (CVM) yang diperkenalkan oleh Baccetti et al. dan metode Hand Wrist Maturation (HWM) yang dikembangkan oleh Fishman.<sup>4</sup>

Penilaian maturasi dengan Cervical Vertebrae Maturation (CVM) sering menjadi pilihan karena dapat dilakukan dengan menggunakan radiograf lateral sefalometri yang rutin digunakan dalam penentuan diagnosis ortodonti.<sup>6</sup> Metode Cervical Vertebrae Maturation Stage (CVMS) menurut Baccetti et al. menilai secara visual bentuk morfologi dan ada atau tidaknya cekungan pada bagian inferior tulang C2, C3, dan C4. Terdapat enam tahapan CVMS untuk mendeteksi puncak pertumbuhan mandibula (Gambar 1). Tahap maturasi dari CVMS yaitu<sup>4,7,8,9</sup>:

1. CVMS I menggambarkan tepi inferior korpus C2, C3, dan C4 datar. Bentuk korpus C3 dan C4 pada tahap ini berbentuk trapezoid dengan tepi superior meruncing dari posterior ke anterior.
2. CVMS II menggambarkan tepi inferior C2 dan C3 mulai terdapat cekungan. Bentuk korpus C3 dan C4 masih dalam bentuk trapezoid.
3. CVMS III menggambarkan tepi inferior C2, C3, dan C4 sudah terbentuk cekungan. Korpus C3 dan C4 berbentuk persegi panjang horizontal atau trapezoid.
4. CVMS IV menggambarkan cekungan pada tepi inferior C2, C3, dan C4 terlihat lebih jelas. Bentuk korpus C3 dan C4 yaitu persegi, korpus lainnya berbentuk persegi panjang horizontal.
5. CVMS V menggambarkan cekungan pada tepi inferior C2, C3, dan C4 makin nyata. Bentuk korpus C3 dan C4 terlihat persegi panjang vertikal.
6. CVMS VI menggambarkan C3 dan C4 berbentuk persegi panjang vertikal dengan cekungan tepi inferior yang sangat jelas.

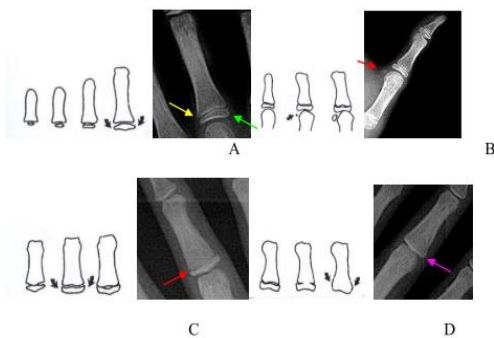


**Gambar 1.** Tahapan Cervical Vertebrae Maturation Stage menurut Baccetti et al.

Penggunaan CVMS menurut Baccetti et al. merupakan metode yang sering digunakan karena dinilai efektif dan praktis dalam mengukur estimasi pertumbuhan dan perkembangan melalui karakteristik tulang vertebra. Metode ini juga menggunakan radiografi sefalometri yang merupakan radiograf yang sering digunakan dalam diagnosis suatu perawatan ortodonti, sehingga tidak diperlukan pengambilan radiografi tambahan dan meminimalisir eksposur radiasi dari suatu individu.<sup>2</sup> Kekurangan pada metode CVMS adalah penilaian tingkat maturitas dapat berbeda tergantung individu yang melakukan interpretasi. Metode CVMS hanya memberikan informasi terkait maturitas skeletal pada daerah servikal, tidak mewakili keseluruhan sistem rangka dalam tubuh.<sup>10</sup>

Metode Hand Wrist Maturation (HWM) yang dikembangkan oleh Fishman merupakan metode yang sering digunakan untuk menilai maturitas suatu individu melalui pergelangan tangan. Beberapa lokasi yang diamati dalam metode ini adalah tulang falangeal jari ketiga, kelima, os. Adductor sesamoid dari ibu jari, dan tulang radius. Metode ini terdiri atas empat indikator tingkat maturasi dan sebelas Skeletal Maturity Indicators (SMI).<sup>10</sup> Metode Hand Wrist Maturation (HWM) menurut Fishman (Gambar 2) terdiri dari empat indikator, yaitu<sup>8,11</sup>:

1. Lebar epifisis sama dengan lebar diafisis.
2. Osifikasi dari os. Adductor sesamoid dari ibu jari.
3. Pembatasan (capping) epifisis terhadap diafisis.
4. Penyatuan (union) epifisis terhadap diafisis.

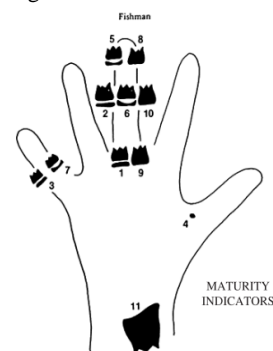


**Gambar 2.** Empat indikator metode Hand Wrist Maturation (HWM) menurut Fishman<sup>8</sup>

Sebelas tahap dari SMI pada metode Hand Wrist Maturation (HWM) menurut Fishman (Gambar 3), yaitu 8,11:

1. SMI-1 menggambarkan lebar epifisis sama dengan diafisis proksimal tulang falangeal jari ketiga.
2. SMI-2 menggambarkan lebar epifisis sama dengan diafisis medial tulang falangeal jari ketiga.
3. SMI-3 menggambarkan lebar epifisis sama dengan diafisis medial tulang falangeal jari kelima.
4. SMI-4 menggambarkan munculnya os. Adductor sesamoid dari ibu jari.
5. SMI-5 menggambarkan pembatasan epifisis terhadap diafisis distal tulang falangeal jari ketiga.
6. SMI-6 menggambarkan pembatasan epifisis terhadap diafisis medial tulang falangeal jari ketiga.
7. SMI-7 menggambarkan pembatasan epifisis terhadap diafisis medial tulang falangeal jari kelima.
8. SMI-8 menggambarkan penyatuan epifisis terhadap diafisis distal tulang falangeal jari ketiga.
9. SMI-9 menggambarkan penyatuan epifisis terhadap diafisis proksimal tulang falangeal jari ketiga.
10. SMI-10 menggambarkan penyatuan epifisis terhadap diafisis medial tulang falangeal jari ketiga.
11. SMI-11 menggambarkan penyatuan epifisis terhadap diafisis tulang radius.

Penggunaan metode maturasi pergelangan tangan dinilai memiliki korelasi yang tinggi dengan metode maturasi lainnya seperti maturasi vertebra, tinggi badan, dan pertumbuhan wajah. Metode ini merupakan metode yang mudah digunakan dalam menilai maturitas dikarenakan hanya menggunakan 11 tahap SMI dan tulang pada pergelangan tangan cenderung menunjukkan osifikasi yang konstan sesuai dengan usia individu. Selain itu, epifisis dari tulang falangeal dinilai lebih konstan dalam tahap awal osifikasi dibandingkan tulang karpal pada pergelangan tangan. Sehingga dapat menjadi salah satu indikator dalam mengukur maturitas.<sup>1</sup>



**Gambar 3.** Bagian tulang yang menjadi lokasi penentuan tahapan maturasi metode Hand Wrist Maturation (HWM) menurut Fishman<sup>8</sup>

Penilaian metode maturasi pergelangan tangan memiliki keterbatasan yaitu tulang terus-menerus mengalami perubahan selama proses maturasi sehingga radiografi pergelangan tangan tidak dapat mewakili keseluruhan maturitas dari sistem rangka. Selain itu, paparan radiasi

dari pengambilan radiografi pergelangan tangan perlu menjadi perhatian.<sup>10</sup>

## PEMBAHASAN

Dalam menentukan diagnosis dan rencana perawatan ortodonti diperlukan evaluasi maloklusi pasien, riwayat kesehatan gigi, evaluasi sosial dan perilaku, serta evaluasi pertumbuhan dari suatu individu, terutama pada pertumbuhan dento-kraniofasial.<sup>8</sup> Penentuan waktu intervensi dalam perawatan ortodonti memegang peranan penting dalam menentukan keberhasilan perawatan. Penentuan maturasi tulang menjadi pilihan yang digunakan untuk memprediksi pertumbuhan suatu individu.<sup>5</sup>

Dalam penilaian maturasi tulang terdapat dua metode yang dapat digunakan yaitu penilaian perkembangan tulang vertebra servikal dan tulang pergelangan tangan. Kedua tahap perkembangan tulang ini dapat dinilai menggunakan gambaran radiografi.<sup>4</sup> Penilaian maturitas tulang vertebra servikal menggunakan radiograf lateral sefalometri dan tulang pergelangan tangan menggunakan hand wrist radiograph.<sup>8</sup>

Dalam penilaian maturasi tulang vertebra servikal, metode yang sering digunakan adalah Cervical Vertebrae Maturation Stage (CVMS). Metode yang dikembangkan oleh Baccetti et al. ini menilai secara langsung bentuk dari tulang C2, C3, dan C4 melalui ada atau tidaknya cekungan pada bagian inferior tulang servikal.<sup>8,9</sup> Metode ini memiliki keuntungan karena memanfaatkan radiografi sefalometri dalam penilaiannya sehingga tidak perlu pengambilan radiografi tambahan sehingga minimal paparan radiasi bagi individu.<sup>2,12</sup>

Menurut Baccetti et al., penilaian maturasi tulang berhubungan dengan puncak pertumbuhan atau pubertas, yaitu sebelum pubertas kondisi tulang vertebra servikal pada CVMS 1 hingga CVMS 2, masa pubertas pada CVMS3 hingga CVMS 4, dan akhir pubertas pada CVMS 5 hingga CVMS 6.<sup>7</sup>

Penelitian Vermilion dkk. menilai perbedaan maturasi skeletal dengan metode CVMS menyatakan bahwa perkembangan wanita dimulai dengan waktu yang lebih cepat dibandingkan laki-laki.<sup>13</sup> Berbeda dengan penelitian yang dilakukan oleh Putridwita dkk. yaitu tidak terdapat hubungan antara jenis kelamin dengan tingkat maturasi skeletal pada metode CVMS. Hal ini dapat berpengaruh terhadap faktor gizi dan waktu pubertas, apabila suatu individu mengalami kekurangan gizi atau keterlambatan dalam masa pubertas maka dapat menyebabkan perkembangan skeletal menjadi lebih lambat.<sup>4,7,13</sup>

Penilaian maturasi tulang pergelangan tangan atau Hand Wrist Maturation (HWM) yang dikembangkan oleh Fishman dapat digunakan untuk menunjukkan tahapan maturitas tulang dan memprediksi pertumbuhan suatu individu.<sup>14</sup> Metode ini mudah dilakukan dan hanya menggunakan 11 tahap waktu osifikasi tulang tangan yang konstan.1 Pengambilan radiografi pergelangan tangan tambahan perlu dilakukan pada metode ini sehingga menjadi pertimbangan dalam paparan radiasi pada individu.<sup>10,12</sup>

Penilaian HWM yang dilakukan oleh Kiran dkk. menunjukkan pada usia 9 tahun dengan jenis kelamin wanita sudah termasuk ke dalam kriteria SMI-1 sedangkan laki-laki baru memulai SMI-1 pada usia 11 tahun. Hal ini menunjukkan bahwa wanita memulai masa maturitas lebih cepat dibandingkan laki-laki.<sup>12</sup> Selaras dengan penelitian yang dilakukan oleh Mardiaty dkk., masa pubertas wanita membutuhkan waktu 1,77 tahun dan masa

akhir pubertas dengan waktu 0,28 tahun lebih cepat dibandingkan laki-laki.<sup>8</sup> Studi yang dilakukan oleh Eastel dkk. menunjukkan bahwa kadar estrogen saat pubertas berhubungan dengan pergantian penanda tulang dan mempengaruhi penutupan lempeng pertumbuhan epifisis serta mengurangi aposisi periosteal dan resorpsi endosteal.<sup>8</sup>

Penelitian Kiran dkk. menunjukkan korelasi antara CVMS dan HWM dalam penilaian maturitas. Kedua metode ini dapat digunakan sebagai indikator usia skeletal dalam menilai maturitas tulang dibandingkan usia kronologis.<sup>12</sup> Selain itu, kedua metode merupakan metode yang valid untuk membedakan subjek yang belum mengalami pubertas, yang sedang mengalami pubertas, dan yang telah menyelesaikan pubertas.<sup>11</sup>

Waktu maturasi tulang berbeda setiap individu karena setiap orang memiliki pola perkembangan biologis tersendiri.<sup>4</sup> Pada penelitian yang dilakukan oleh Flores-Mir et al., terdapat beberapa hal yang menjadi pertimbangan dalam menilai maturitas tulang suatu individu yaitu jenis kelamin, ras atau etnis, sosio-ekonomi, dan faktor lingkungan.<sup>4,10</sup> Penentuan maturitas tulang juga harus digunakan bersamaan dengan evaluasi menyeluruh terhadap jaringan keras dan lunak selama proses perencanaan perawatan ortodonti serta indikator maturasi lainnya dan riwayat kesehatan gigi dan mulut dari keluarga.<sup>6</sup>

## KESIMPULAN

Metode Cervical Vertebrae Maturation Stage (CVMS) dan metode Hand Wrist Maturation (HWM) adalah dua metode umum untuk menilai maturitas tulang. Metode CVMS menggunakan radiografi sefalometri lateral, sedangkan metode HWM menggunakan radiografi pergelangan tangan. Kedua metode ini memiliki kelebihan seperti kesederhanaan dan korelasi sebagai indikator maturitas. Kedua metode ini memiliki keterbatasan yaitu subjektivitas dan paparan radiasi. Kedua metode ini dapat digunakan untuk menilai maturitas suatu individu dalam perawatan ortodonti. Dokter gigi harus mempertimbangkan kelebihan dan keterbatasan masing-masing metode ketika perlu melakukan penilaian tingkat maturasi dengan menggunakan gambaran radiografi.

## DAFTAR PUSTAKA

1. Haghghat S. Comparing the correlation of determined dental age with chronological age in orthodontic patients between 2018-2022 among 5-16 year old patients. *JOJ Sci.* 2023;3(2):1-5.
2. Magalhães MI, Machado V, Mascarenhas P, Botelho J, Mendes JJ, Delgado AS. Chronological age range estimation of cervical vertebral maturation using Baccetti method: a systematic review and meta-analysis. *Eur J Orthod.* 2022;44(5):548-55.
3. Mishra S, Hasan F, Bhushan P, Kumar M. Biological age vs . skeletal age – A Case Report. *IJDSIR.* 2021; 4(1): 514-21.
4. Putridwita AF, Sahelangi OP. Factors associated with skeletal maturation at the growth spurt period using a cervical vertebrae maturation stage. *J Indones Dent Assoc.* 2023;6(1):23-9.
5. Hashim HA, Mansoor H, Mohamed MH. Assessment of skeletal age using hand-wrist radiographs following Bjork system. *J Int Soc Prevent Community Dent* 2018;8(6):482-7.

6. McNamara JA, Franchi L. The cervical vertebral maturation method: A user's guide. *Angle Orthod.* 2018;88(2):133–43.
7. Baccetti T, Franchi L, McNamara JA. An improved version of the cervical vertebral maturation (CVM) method for the assessment of mandibular growth. *Angle Orthod.* 2002;72(4):316–23.
8. Mardiaty E, Komara I, Halim H, Maskoen AM. Determination of pubertal growth plot using hand-wrist and cervical vertebrae maturation indices, dental calcification, peak height velocity, and menarche. *Open Dent J.* 2021;15(1):228–40.
9. Alhamady AM, Ishaq RAR, Alhammadi MS, Almashraqi AA, Alhashimi N. Evaluation of an objective staging system for assessment of cervical vertebral maturation. *BMC Oral Health.* 2024;24(1):1–8.
10. Hoseini M, Zamaheni S, Bashizadeh Fakhari H, Akbari F, Chalipa J, Rahmati A. Comparative evaluation of the efficacy of hand-wrist and cervical vertebrae radiography for the determination of skeletal age. *Iran J Radiol.* 2016;13(3):e21695.
11. Mardiaty E, Soemantri ES, Halim H. Determination of the duration of various pubertal growth stages in Indonesian boys and girls using hand-wrist radiographs. *J World Fed Orthod [Internet].* 2018;7(4):146–9. Available from: <https://doi.org/10.1016/j.ejwf.2018.10.003>
12. Kiran S, Sharma VP, Tandon P. Correlative and comparative study of Fishman's skeletal maturity indicators with CVMI and chronological age in Lucknow population. *Eur J Gen Dent.* 2012;1(3):161–5.
13. Vermilion J, Lubis MM. Perbedaan maturasi skeletal ditinjau dari berat badan dan jenis kelamin pada anak usia 8-12 tahun. *J Kedokt Gigi Univ Padjadjaran.* 2021;33(1):31–7.
14. Al-Hadlaq A, Al-Qarni M, Al-Kahtani A, Al-Obaid A. Comparative study between hand-wrist method and cervical vertebral maturation method for evaluation of skeletal maturity in Saudi boys. *Pakistan Oral Dent J [Internet].* 2007;27(2):187–92. Available from: [https://fac.ksu.edu.sa/sites/default/files/Comparative\\_study\\_between\\_hand-wrist\\_method\\_and\\_cervical\\_vertebral\\_maturation\\_method\\_for\\_evaluation\\_of\\_skeletal\\_maturity\\_in\\_Saudi\\_boys-PODJ-2007\\_0.pdf](https://fac.ksu.edu.sa/sites/default/files/Comparative_study_between_hand-wrist_method_and_cervical_vertebral_maturation_method_for_evaluation_of_skeletal_maturity_in_Saudi_boys-PODJ-2007_0.pdf)